



Tier animal

Name: Nele Amelia von der Waldburg Remagen
Rasse: Zwergteckel (langhaar)
Zuchtverband: Deutscher Teckelklub e.V.
Zuchtbuch Nr.: 20Z0061L/Zw
Mikrochip Nr.: 276098106603546
Geschlecht: Weiblich
Datum, Zert. Nr. + Reg. Nr. Unters.: 26.04.22

Eigentümer/Besitzer owner/agent

Name: ZG Gasper + Langen
Adresse: An der Stadtmauer 12
Land, PLZ: DE 53424
Wohnort: Remagen

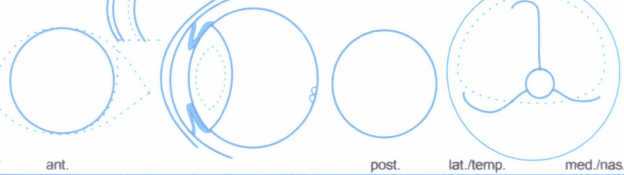
Der/Unterszeichnete/wer/wird über die Bestimmungen des nationalen Untersuchungsprogrammes (DOK) und des Europäischen College of Veterinary Ophthalmologists (ECVO) informiert und ist damit einverstanden...

20.08.2023
Datum, Unterschrift Eigentümer/Besitzer

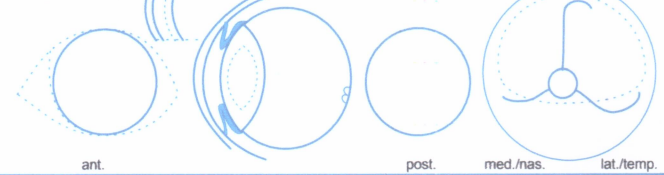
Untersuchung examination

Datum: 20.08.2023
Standardmethode: Mydriatikum, Indirekte Ophthalmoskopie, Spaltlampe-Biomikroskopie >= 10x
Zusätzlich: Direkte Ophthalmoskopie, Gonioskopie (ohne Mydriatikum), Tonometrie (ohne Mydriatikum), Foto

RECHTES AUGEN (OD) right eye



LINKES AUGEN (OS) left eye



Anmerkungen:
Augenerkrankung Nr.:
8. ICAA: Lig. Pectinatum Anomalie
Kammerwinkelweite: Eng (mittelgradig)

Erbliche und vermutlich erbliche Augenerkrankungen: Known and presumed hereditary eye diseases

Table with columns for eye diseases (e.g., Membrana Pupillaris Persistens, Katarakt) and their status (Free, Suspicious, Affected) for both eyes.

Erklärungen interpretation

* „Frei“: Keine Anzeichen der genannten als erblich angesehenen Augenerkrankung.
*** Das Tier zeigt geringfügige aber spezifische klinische Anzeichen der genannten als erblich angesehenen Augenerkrankung.

Für weitere Information bitte wenden an:

Untersucher examiner



Der/Die Unterzeichnende hat das oben genannte Tier nach den Richtlinien des Programmes zur Erfassung erblicher Augenerkrankungen heute selbst untersucht und die genannten Befunde erhoben.

Name: Dr. Tina Brahm
Ort: Dortmund
06-2022 © ECVO

Signature of Dr. Tina Brahm
Dr. Tina Brahm
Kleintierpraxis am Wall
Hofner Wall 20
44157 Dortmund, EVO
TEL 0231 - 53 38 770
FAX 0231 - 53 38 77 27